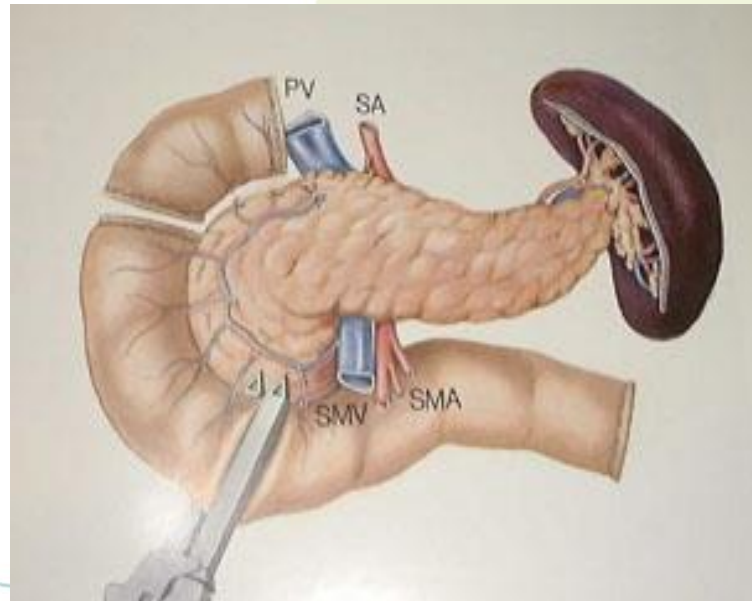

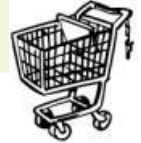Anatomie et Impératifs Greffe et Prélèvement: Pancréas et intestin

Pr Lionel Badet: Urologie et Chirurgie de la Transplantation / Pavillon V, HEH Lyon

Pr Thierry Yandza: Chirurgie digestive / transplantation , CHU de Nice





Un organe fragile...

- Plus que pour le rein, la réussite de la transplantation pancréatique se joue au moment du prélèvement
 - Organe fragile +++
 - Dissection précise et contrôle de l'hémostase
 - Manipulation minimales du pancréas
 - Cooling à basse pression
 - Si canule veineuse pour le foie pas d'hyperpression dans le pancréas (la pousser dans la veine porte)
 - Explantation rapide après le refroidissement (pancréas total et îlots +++)

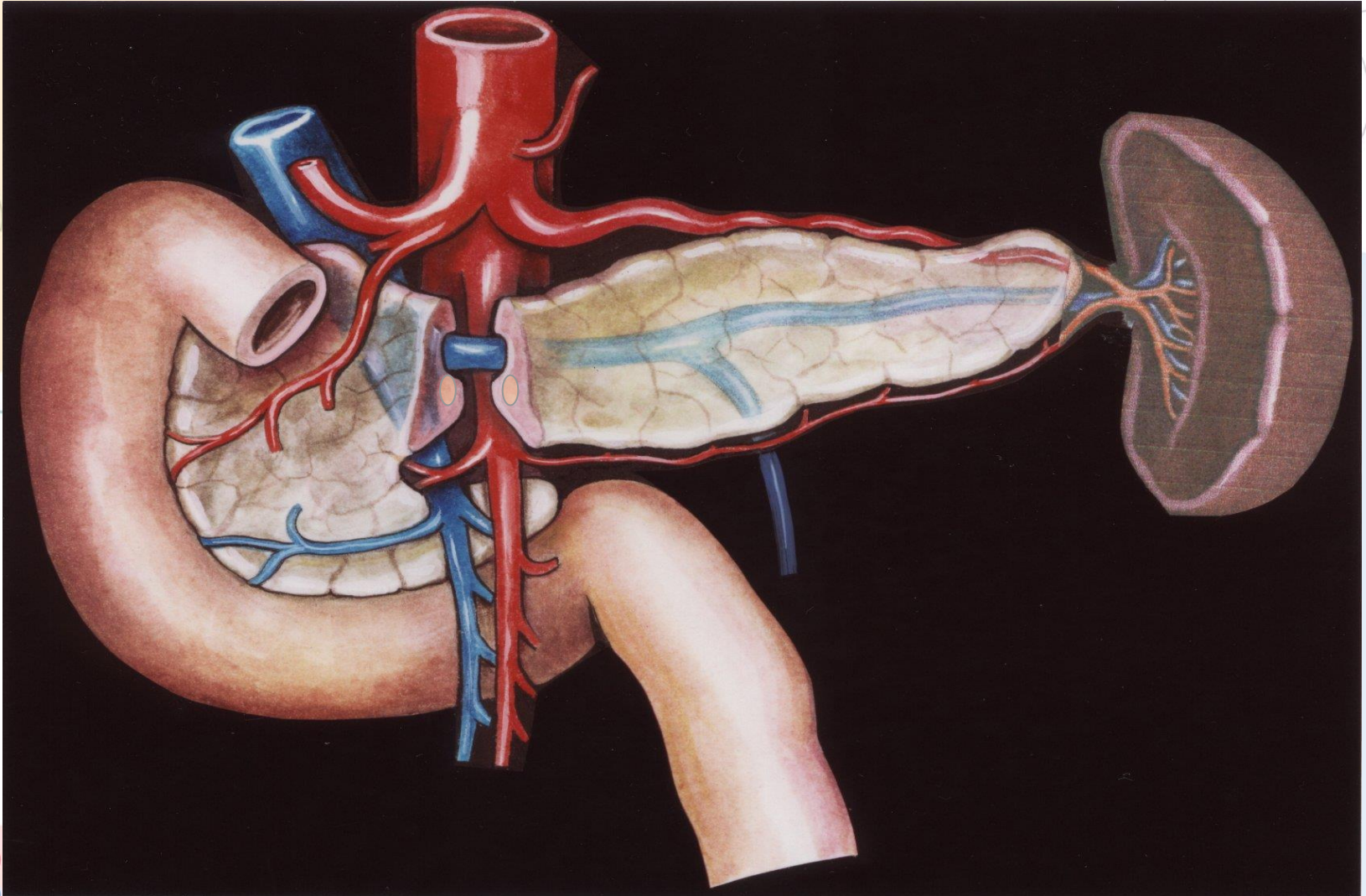
Donneur Idéal de pancréas

- moins de 35 ans
- décès par AVP (cause non vasculaire)
- pas d'arrêt cardio circulatoire
- 1 à 3 jours de réanimation
- Amylases , lipases, SGOT, SGPT normales
- glycémie normale avec SG 2,5% ou Sérum Salé

Limites

- Pas de prélèvement de pancréas au-delà de 50-55 ans
- Utilisation de pancréas provenant d'enfant de plus de 6 kg possible
- Mauvais résultat si BMI supérieur à 30 (relative si supérieur à 27)

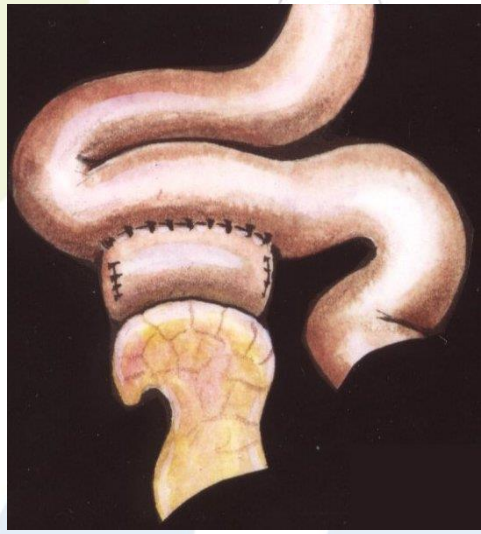
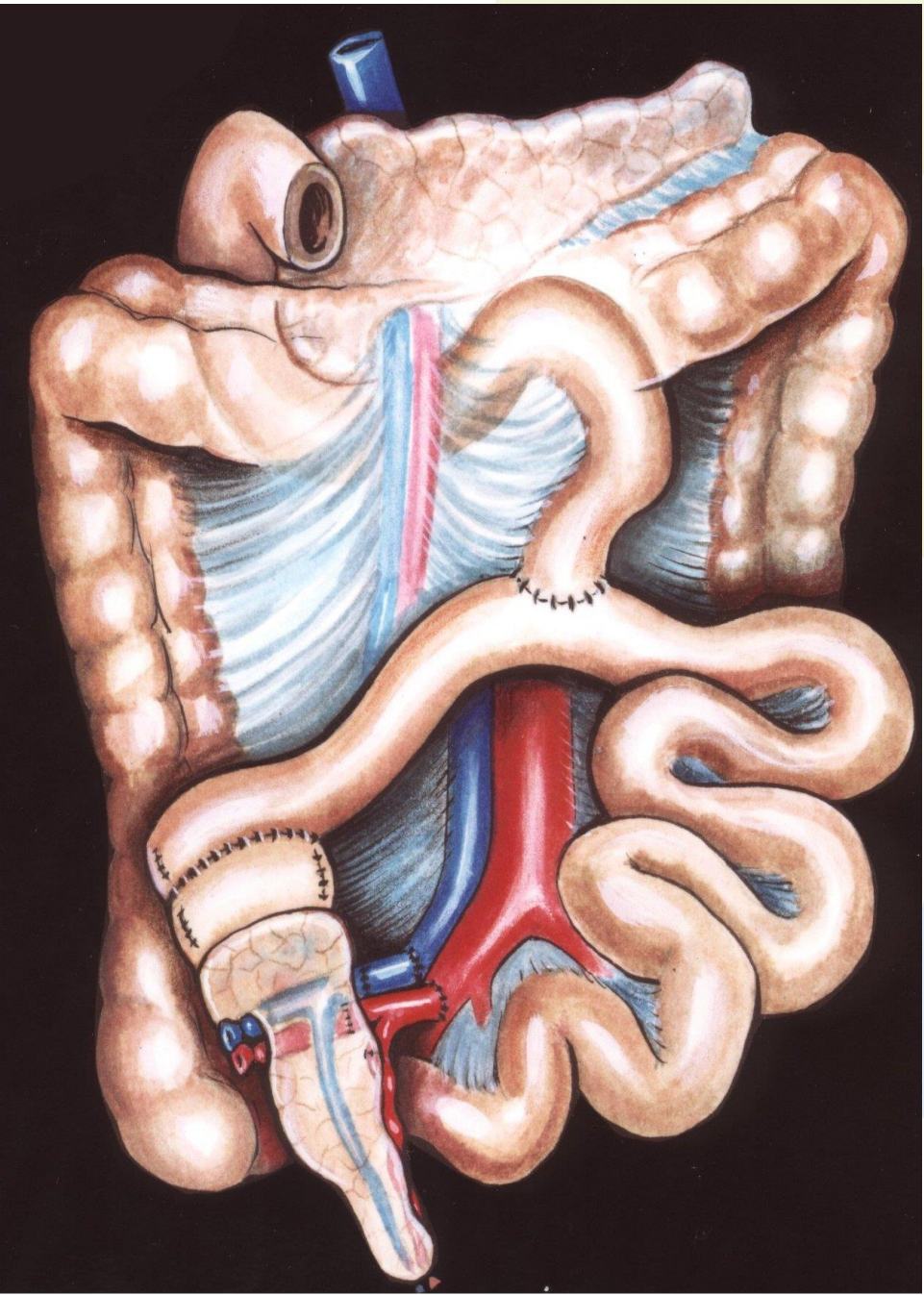
Anatomo-surgical basis for human pancreatic transplantation

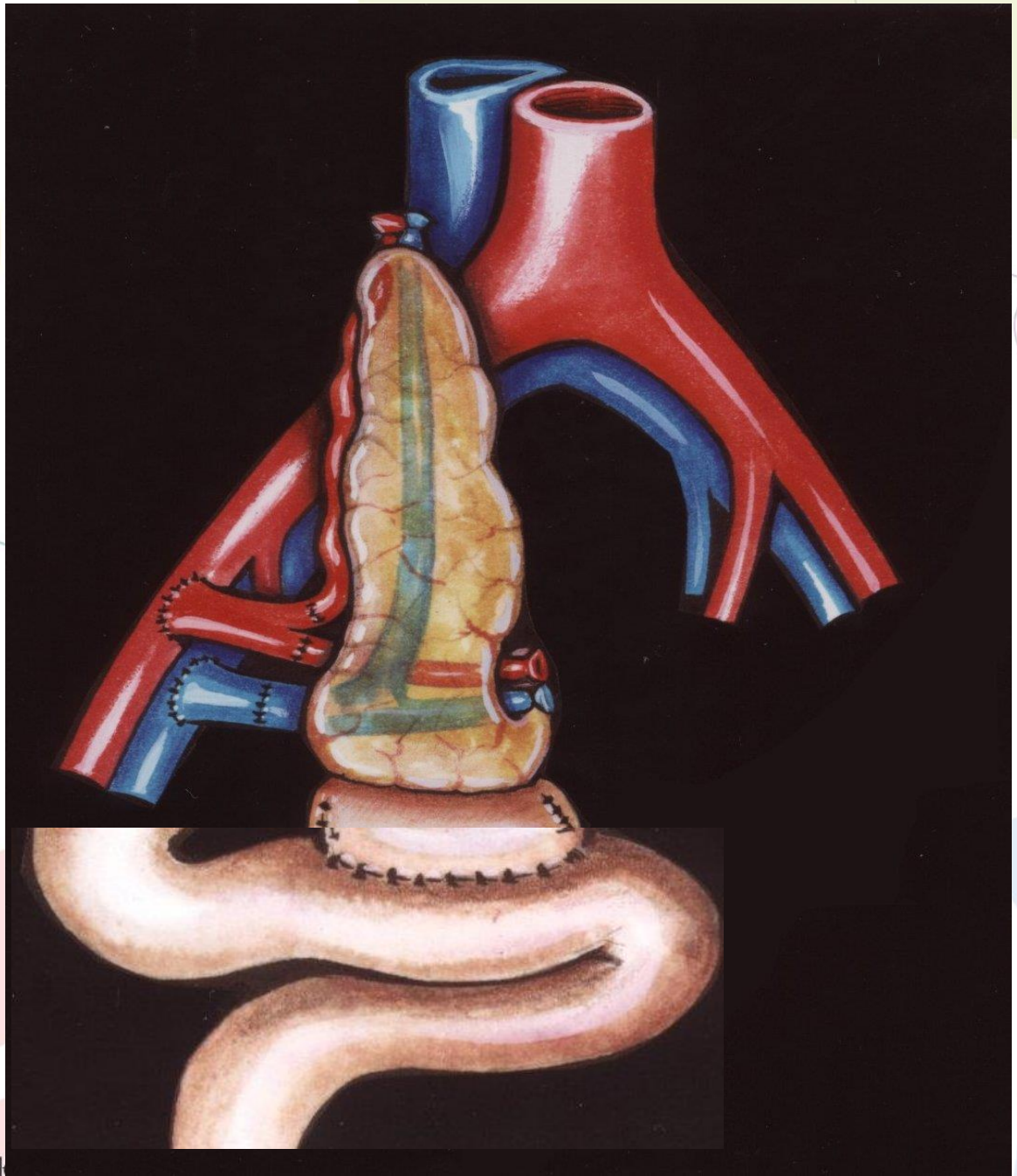


Techniques de transplantation

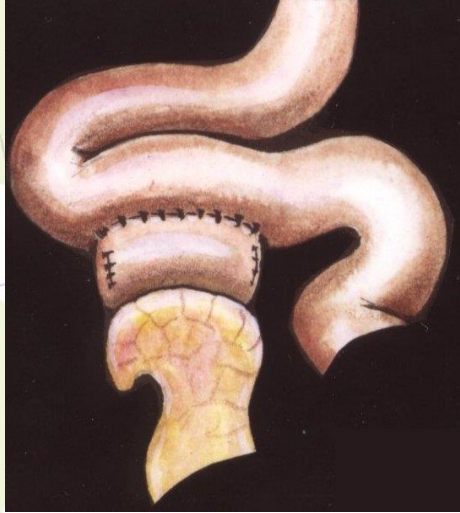
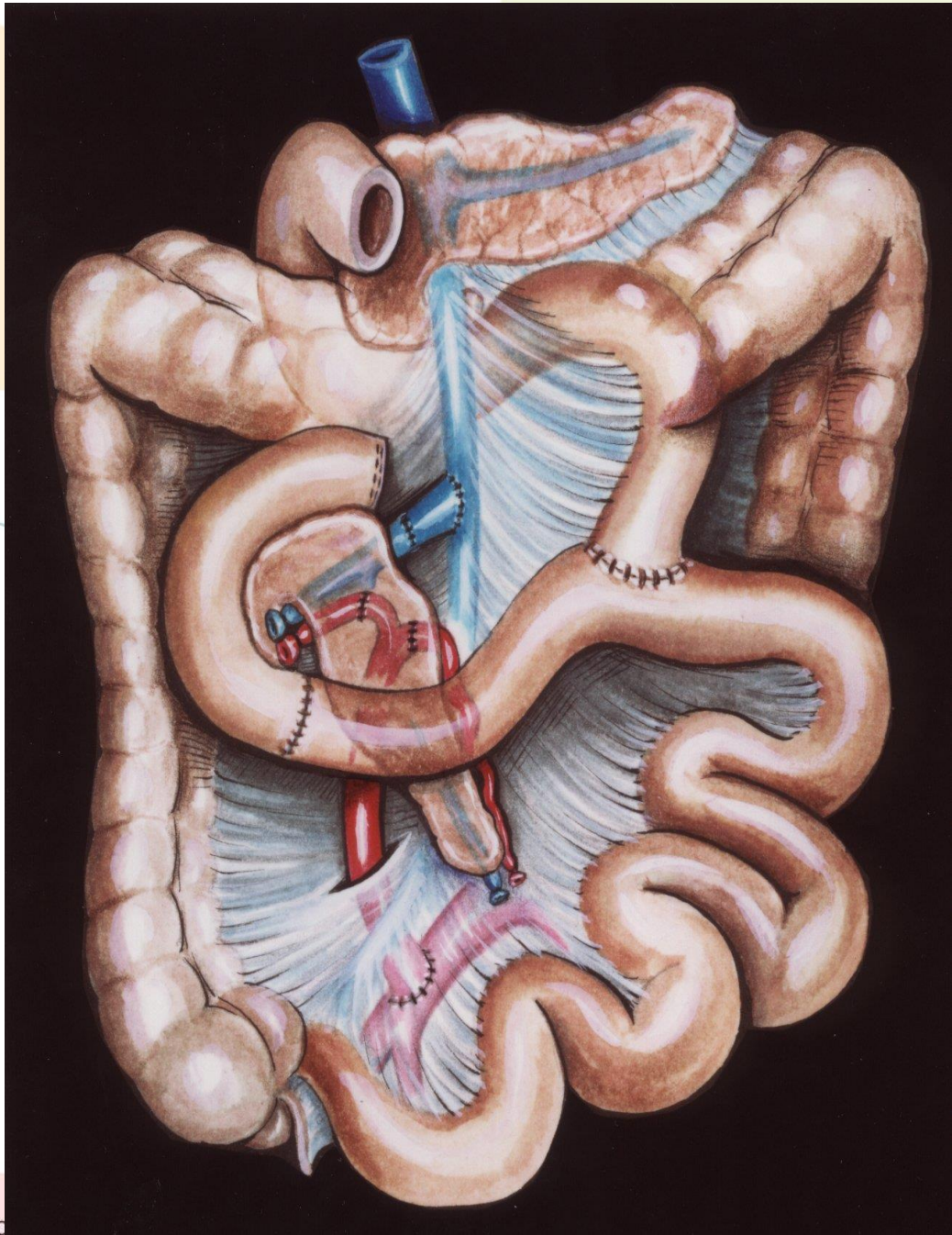


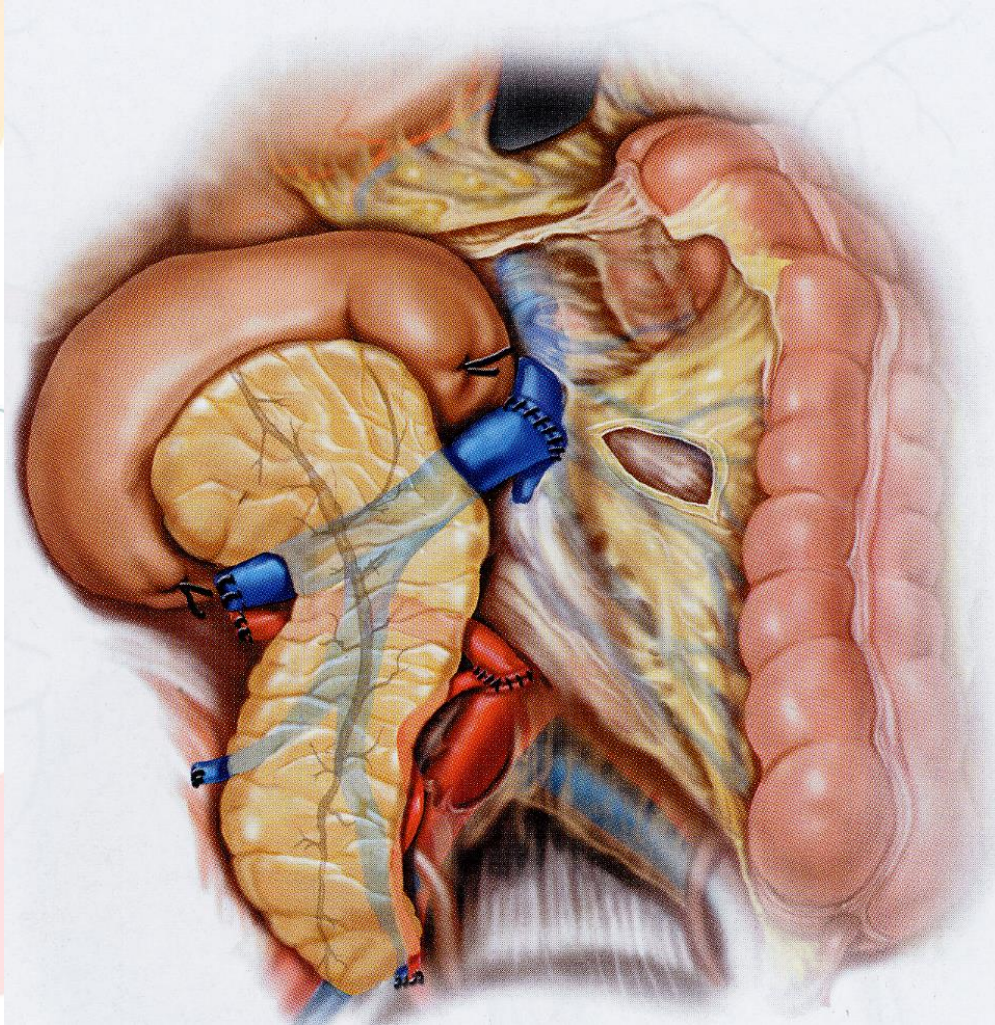
S
Y
S
T
E
M
I
C



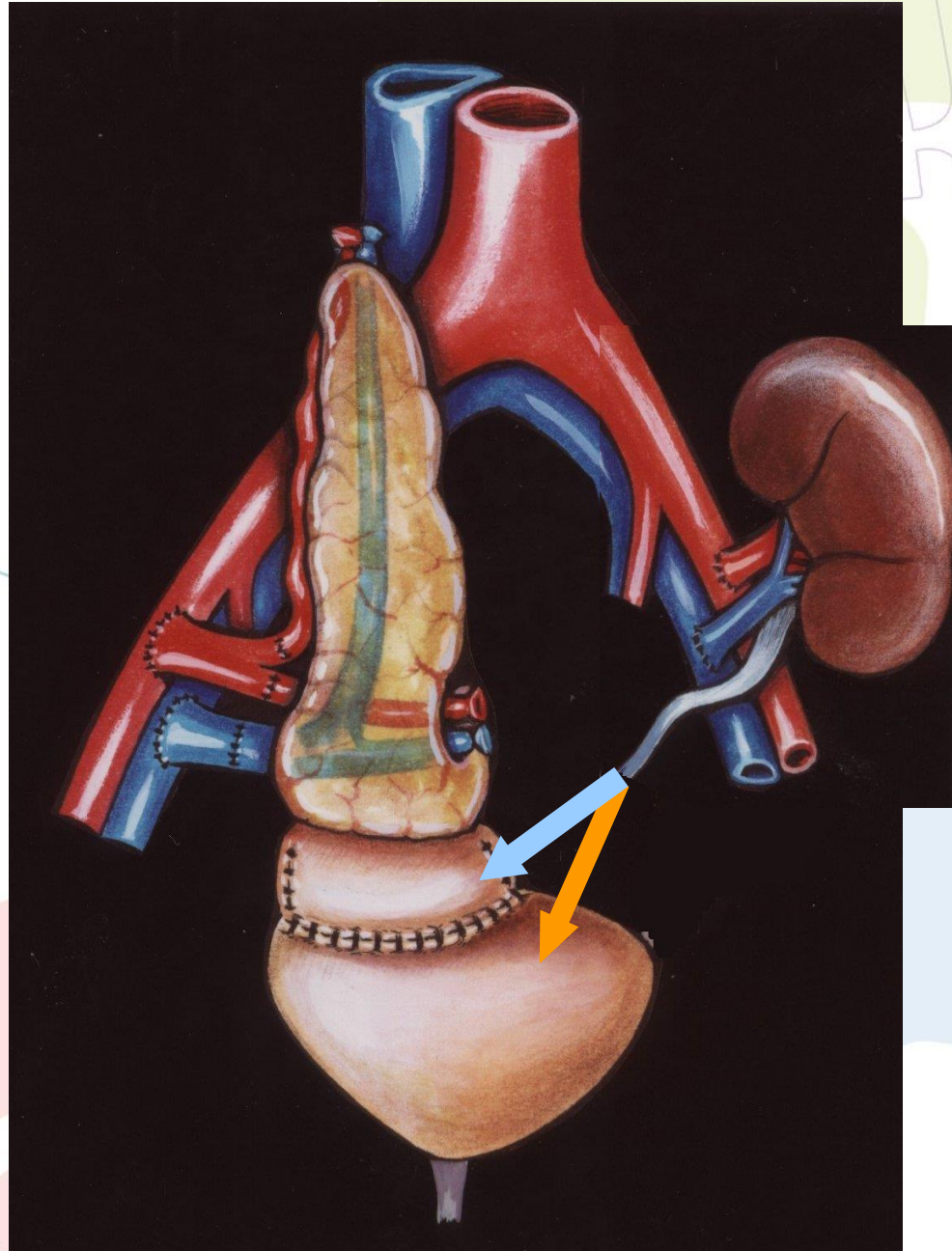


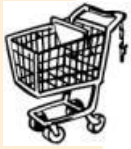P
O
R
T
A
L



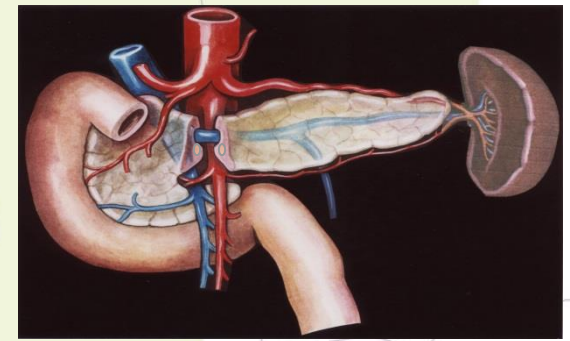


B L A D D E R

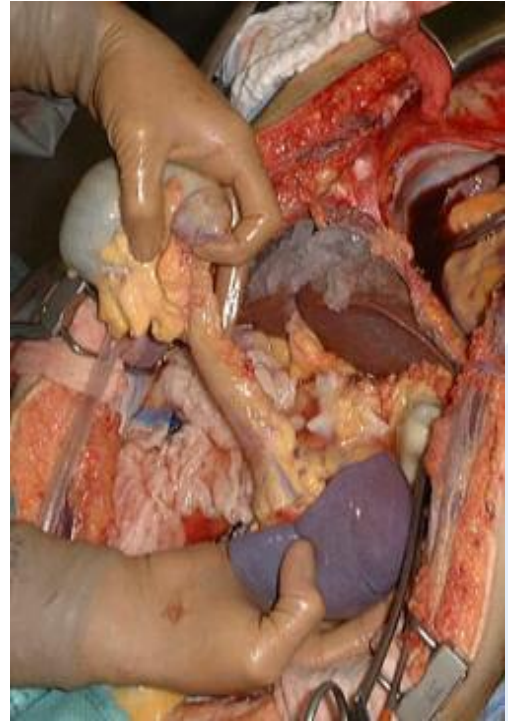
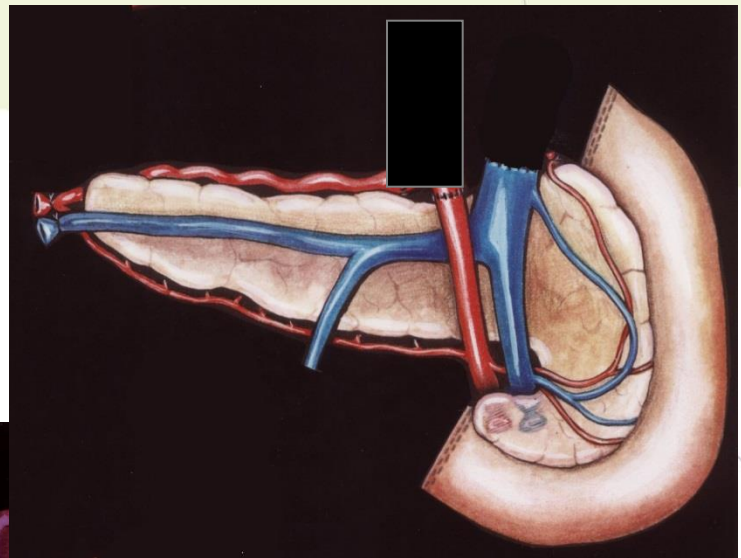
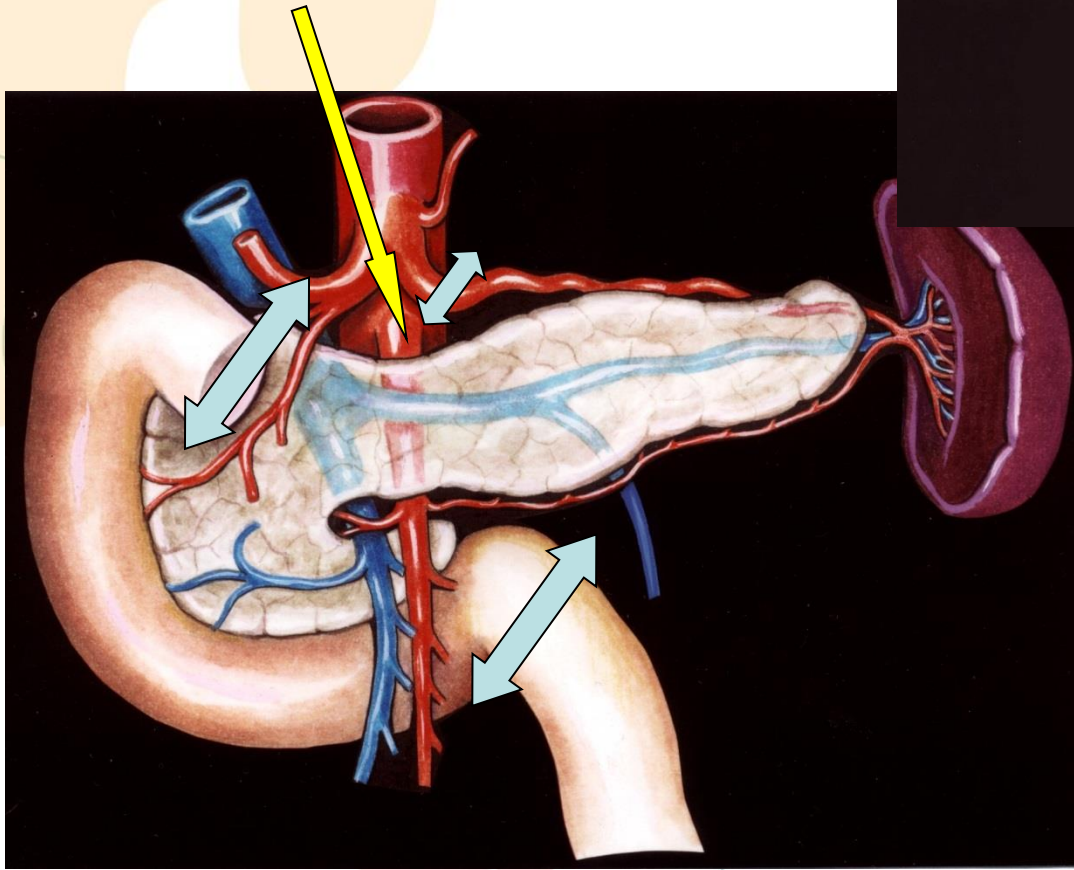




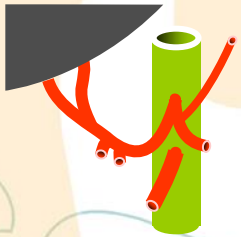
Impératifs



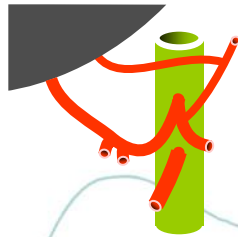
- Vascularisation de la tête et de la queue du pancréas: artère mésentérique et splénique
- Drainage veineux : respect du tronc porte (sectionné à mi-distance entre le foie et le pancréas)
- Prélèvement du duodénum de D1 à D3 inclus
- Ne pas rentrer dans la glande pancréatique lors de sa dissection



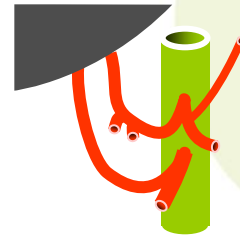
Vascularisation artérielle du foie




TYPE 1 (70%)



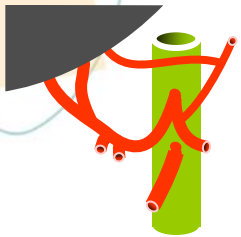
TYPE 2 (9,7%)



TYPE 3 (7,8%)




TYPE 4 (3,1%)



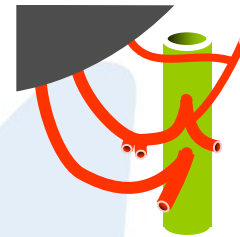
TYPE 5 (3,9%)



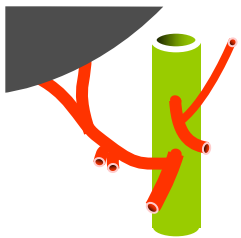
TYPE 6 (0,6%)



TYPE 7 (0,6%)



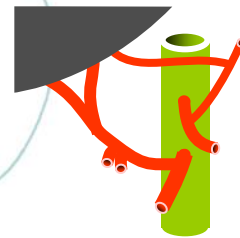
TYPE 8 (0,3%)



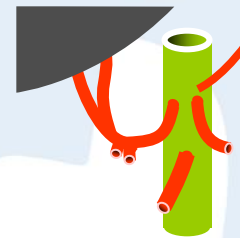
TYPE 9 (2,5%)



TYPE 10 (0%)



TYPE 11 (0,3%)

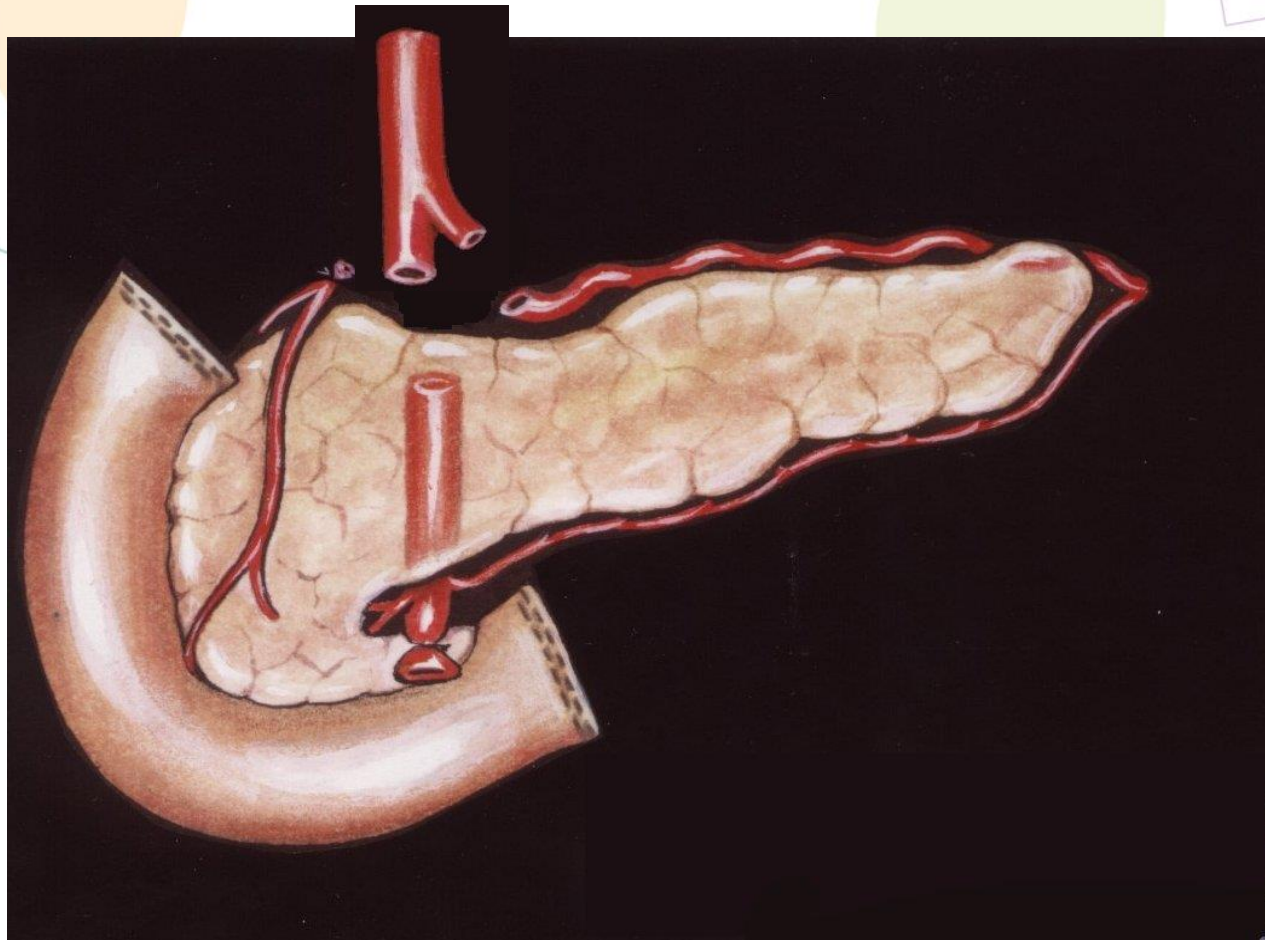


TYPE 12 (0,7%)

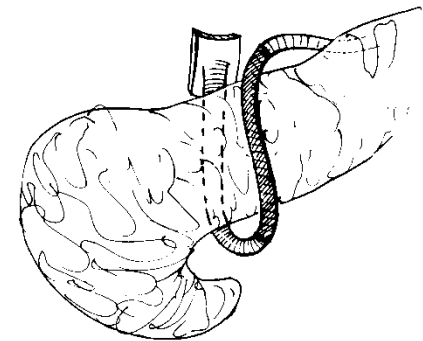
Reconstruction vasculaire

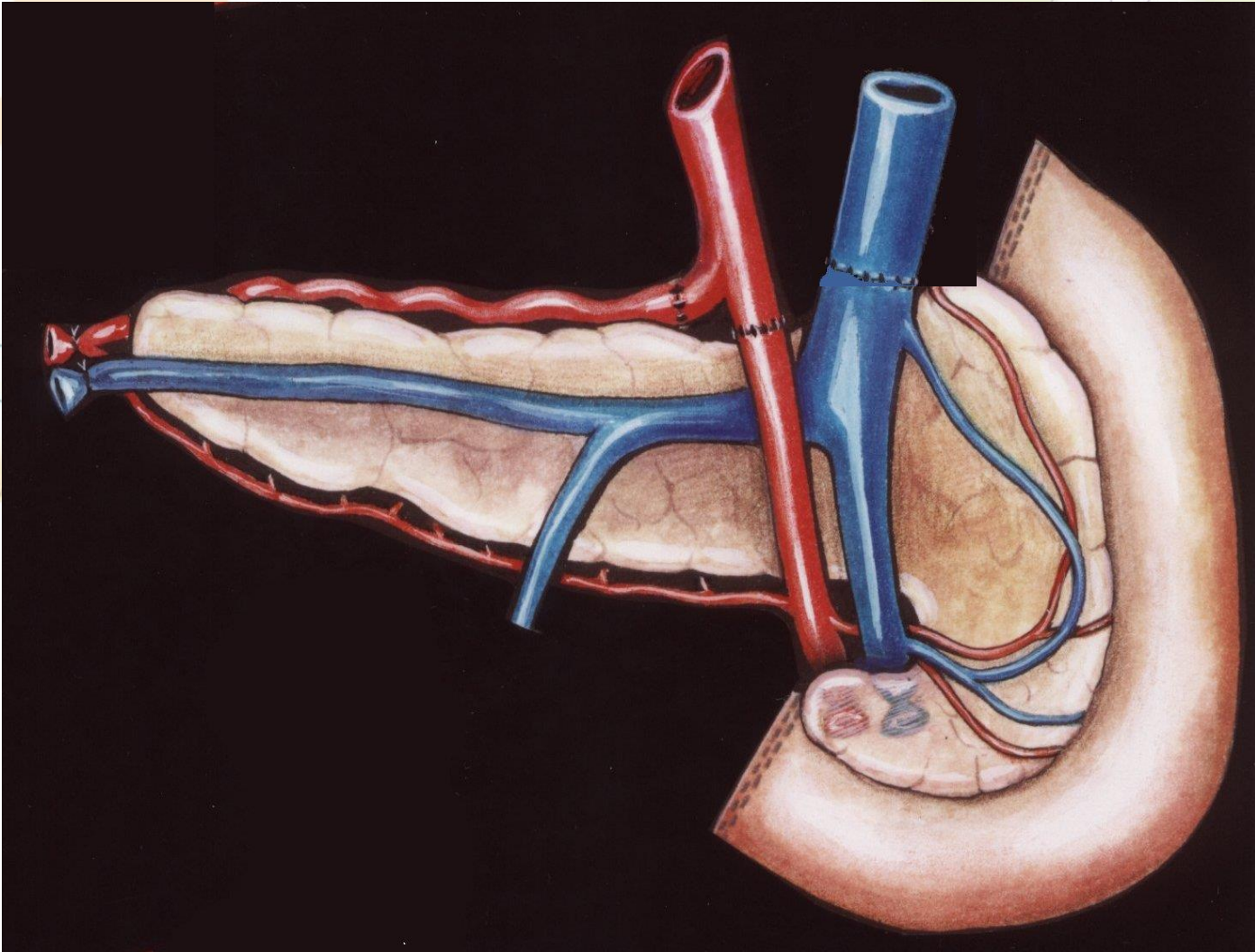
- Dépend de l'anatomie lors du prélèvement +++
- Dépend aussi des habitudes de l'équipe de greffe
- Le plus souvent
 - Reconstruction artérielle par segment d'iliaque inversé
 - Allongement de la veine avec un segment de veine iliaque primitive

Reconstruction artérielle avec un greffon iliaque

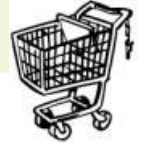

- Réimplantation de la splénique dans l'AMS (TT ou TL)
- Utilisation du tronc coeliaque et de l'AMS avec un patch commun



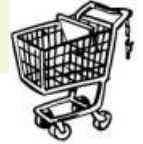

Zones frontières



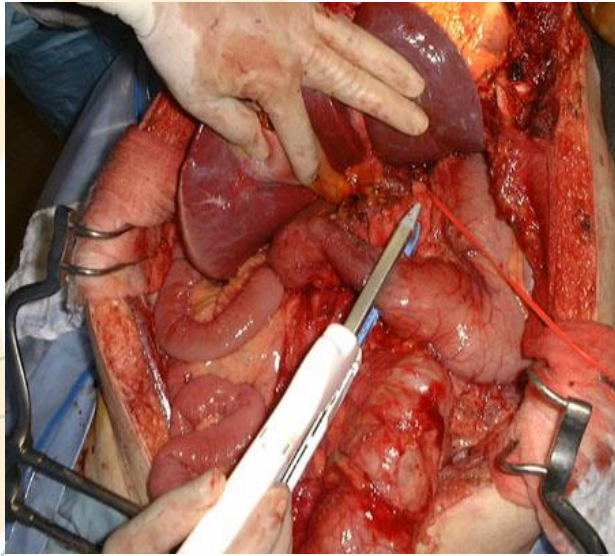
- Une artère hépatique gauche de pose aucun problème
- S'il existe une artère hépatique droite :
 - Compter les arcades duodéno-pancréatiques sacrifiées / au-delà de deux il est rarement possible de faire la greffe
 - Penser que la vascularisation de la tête peut alors dépendre de la gastro-duodénale. Test de clampage per prélèvement et test au bleu au moment de la préparation du greffon.

Tube digestif



- Limiter le risque d'infection fongique: betadine par la SNG dans le duodénum
- Section à la GIA de D1 et D3 ou D4
- Si plaie digestive le signaler dans le CRO +++

Prélèvement pancréatique

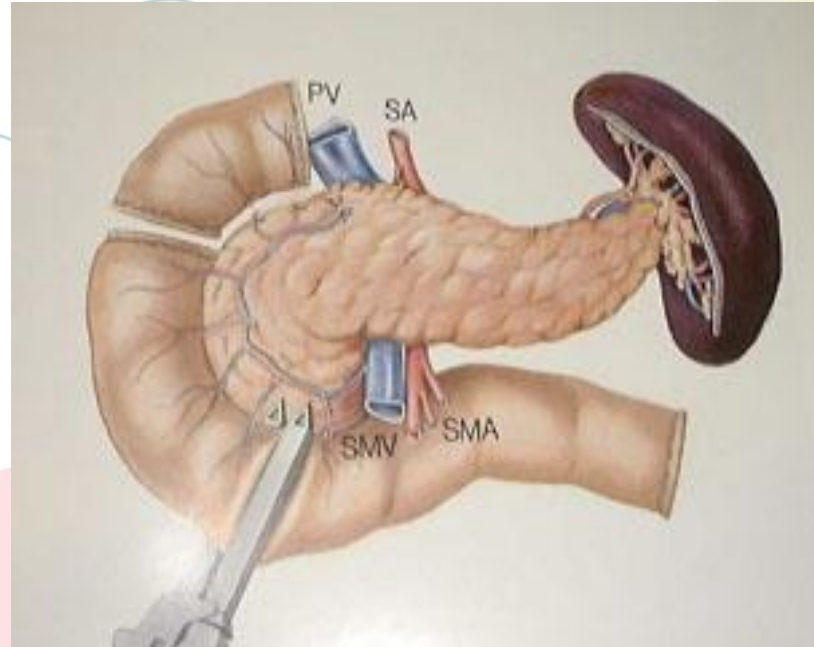


Agrafage de D1 à la pince GIA

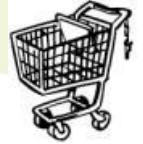Agrafage du mésentère à la GIA
Et surjet aller retour de prolène 3/0

Agrafage de D4 à la pince GIA

Lors de la préparation de l'organe: Raccourcissement du duodénum centré sur D2:



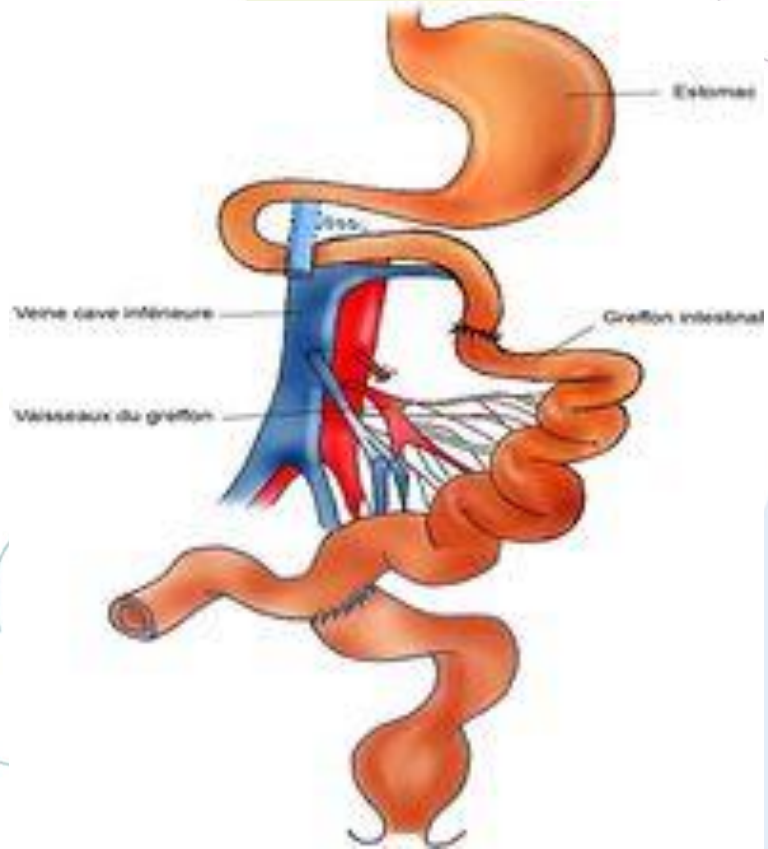
Intestin



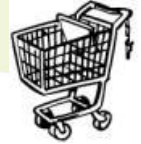- Greffe intestin seul
 - Greffe combinée foie et intestin
 - Greffes multiviscérales
-
- Le pancréas et l'intestin peuvent difficilement être prélevés simultanément. On privilégie habituellement la greffe d'intestin

Greffe d'intestin isolé

- Grêle total
- Vascularisation
 - AMS sur aorte
 - VMS sur VCI ou veine porte
- Anastomose duodénojéjunale
- Iléostomie de décharge



Prélèvement intestinal


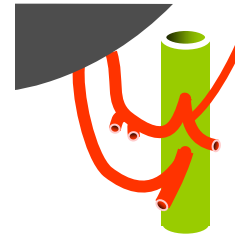


- Section du tronc porte en intra-pancréatique, au niveau de la confluence spléno- mésaraïque
- Section du tube digestif à la pince automatique (GIA)
- Libération de la racine du mésentère.
- **Si plaie digestive (principale source des infections à candida):**
 - *Le mentionner dans le CRO*
 - *En informer la coordination hospitalière qui l'adresse au SRA (qui transmet au correspondant local de biovigilance (CLB) de l'Agence).*
 - *Mettre en culture systématique des PTA (produits thérapeutiques annexes ou liquides de préservation). En cas de cultures positives, toutes les équipes doivent pouvoir être informées*

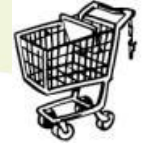Situations de partage artériel

Intestin isolé:

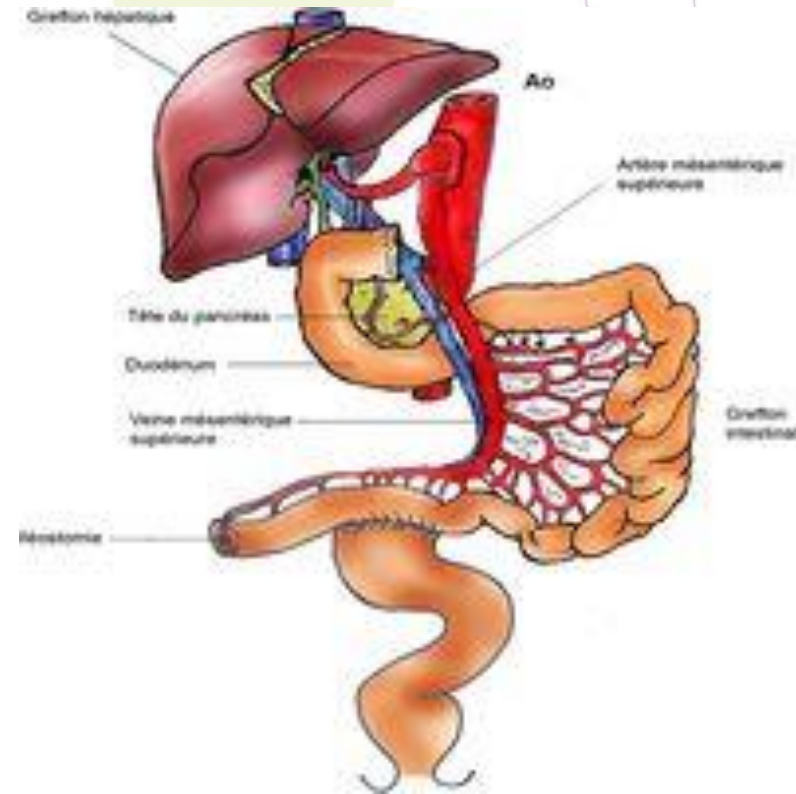
- TC et AMS standards: patch aortique avec AMS
- AHD: AMS sans Patch
- AHG: RAS
- Prélèvement de vaisseaux supplémentaires: carrefour iliaque pour intestin



Greffe de foie et Intestin

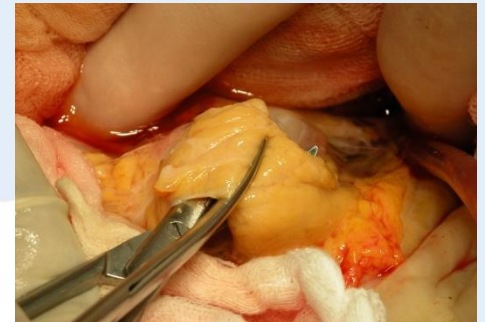

- Prélèvement foie, tête du pancréas, intestin
- Greffe en bloc
- Vascularisation
 - Tronc coeliaque et AMS sur aorte
 - Anastomoses caves
- Anastomose duodénojunale
- Iléostomie de décharge



Prélèvement combiné foie + intestin

- Prélèvement en mono-bloc, emportant la tête du pancréas (section à gauche du tronc porte)
- Isolement du tube digestif entre le premier duodénum (section en aval du pylore) en proximal et l'iléon terminal ou colon droit

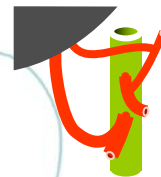


Situations de partage artériel



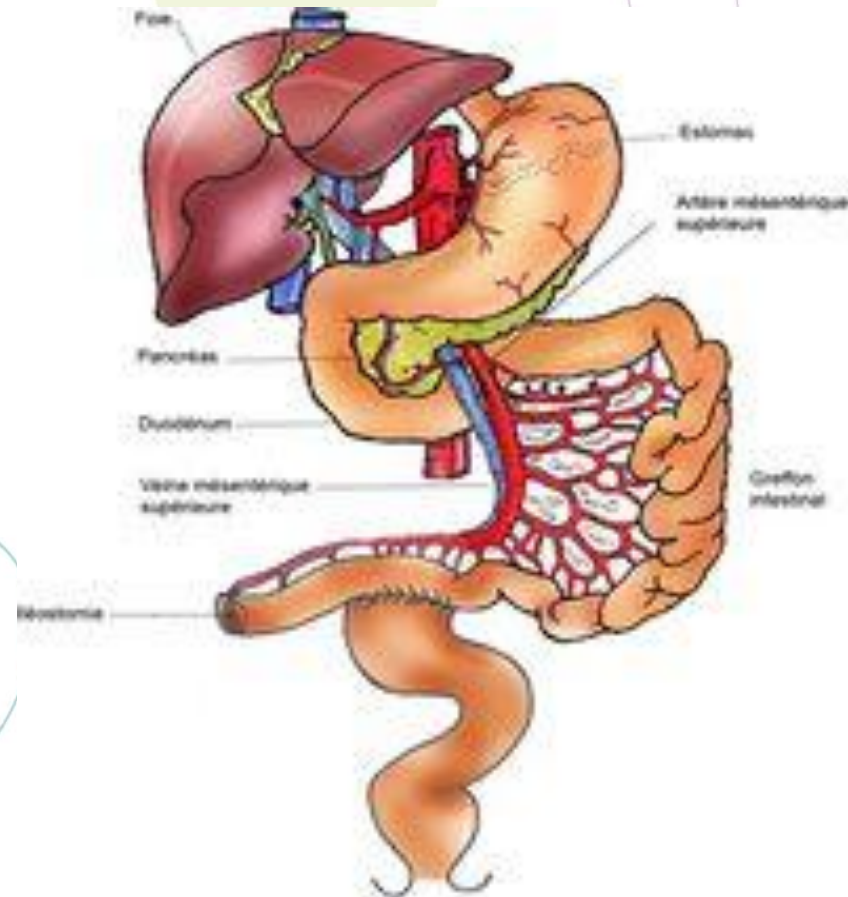
Greffon combiné foie+intestin:

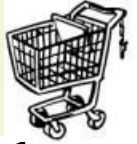- TC et AMS standards: patch aortique avec TC et AMS
- AHD: RAS
- AHG: AHG pour le foie avec la coronaire stomachique
- Prélèvement de vaisseaux supplémentaires: carrefour iliaque



Grefe multivisérale

- Bloc foie, pancréas
intestin, estomac, +/- rein
- Vascularisation
 - Tronc coeliaque et AMS sur
aorte
 - Anastomoses caves

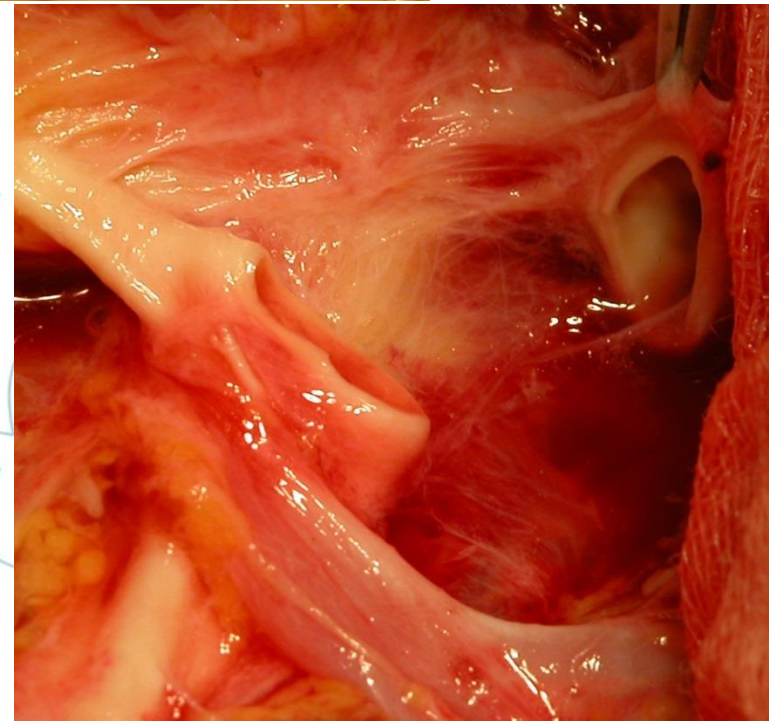
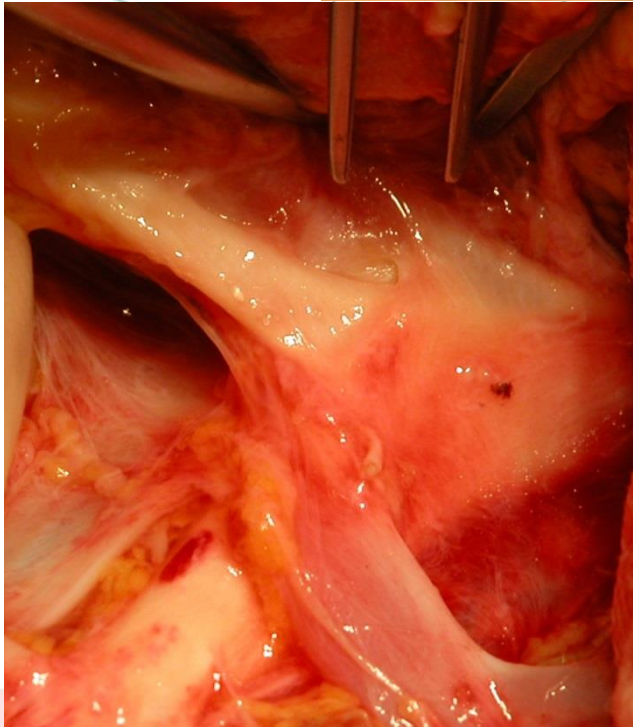
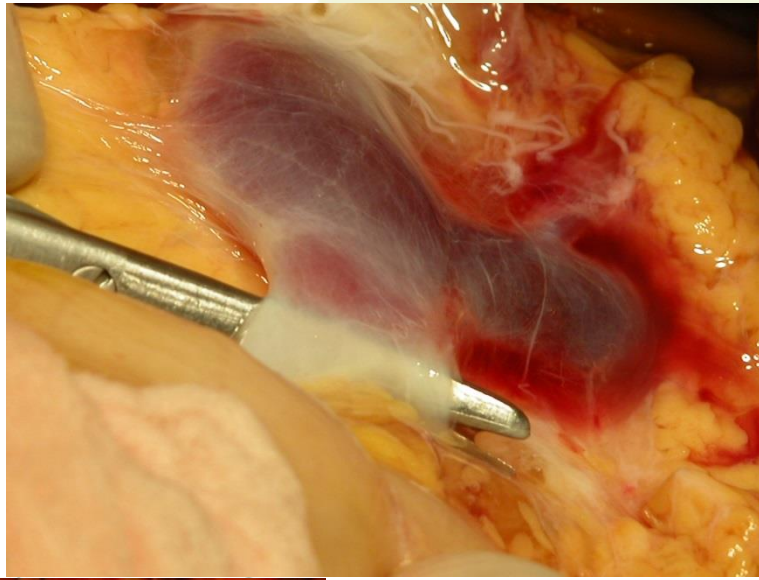


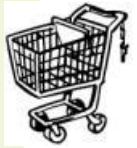

Situation générale du partage artériel

Foie + intestin + rein :

- TC et AMS standards: patch aortique avec TC pour le foie; patch aortique avec AMS pour l'intestin
- AHD: Sectionner l'AMS en aval de l'AHD
- AHG: AHG pour le foie avec la coronaire stomachique
- Prélèvement de vaisseaux supplémentaires: carrefour iliaque pour foie et intestin





Les 10 points fondamentaux pour le pancréas

- Prélèvement si donneur âgé de moins de 50 ans et BMI inférieur à 30
- Respecter la capsule pancréatique lors de la dissection
- Si canule veineuse mésentérique inférieure pour le foie la pousser dans la veine porte pour limiter le risque d'hyperpression dans le pancréas
- Décontamination du duodénum par 50cc de Bétadine passée dans la SNG
- La réalisation d'un split hépatique ne doit pas empêcher la réalisation d'un prélèvement du pancréas
- Toujours prélever un carrefour artériel iliaque (artère iliaque primitive avec iliaque externe et interne d'un seul tenant) et un segment de veine iliaque primitive droite ou gauche pour rallonger le tronc porte
- Prélèvement du duodénum de D1 à D3 inclus
- Explantation rapide du pancréas après le refroidissement qu'il s'agisse d'un pancréas destiné à une transplantation ou à un isolement des îlots

– Partage des vaisseaux

- veineux : tronc porte sectionné à mis distance entre le foie et le pancréas (pancréas en place sans traction)
- Si artère hépatique gauche: aucun problème
- Si artère hépatique droite: il n'y a pas d'obstacle à prendre le pancréas
 - laisser l'ostium de l'artère mésentérique supérieure pour le foie.
 - Sectionner la mésentérique au-delà de sa bifurcation hépatique, reconstruction toujours possible avec un greffon iliaque inversé.
 - si section de plus de deux arcades duodéno pancréatique naissant de la partie proximale de l'artère mésentérique risque de mauvaise vascularisation du cadre duodénal qui conduira à surseoir au prélèvement pancréatique